ANOMALIE
DE L'APPAREIL GÉNITAL MALE CHEZ LA SANGSUE

PAR

Emile ANDRÉ

Premier assistant d'anatomie comparée — Université de Genève.

Nous avons eu l'occasion de constater, chez *Hirudo medicinalis*, un cas tératologique des organes génitaux mâles que nous n'avons pas trouvé mentionné dans la littérature et qui nous paraît digne d'être signalé.

Cette monstruosité consiste dans le fait qu'il y a deux pénis et que la moitié droite de l'appareil mâle est déplacée, d'arrière en avant, de la longueur d'un segment interne.

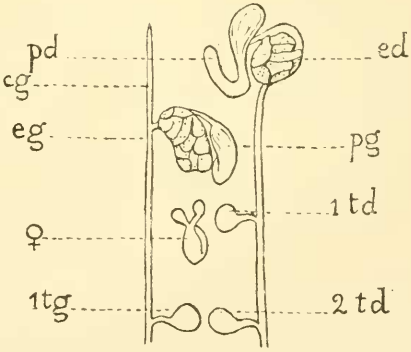

Fig. 8.

Explication de la figure : *pd* pénis droit; *ed* épididyme droit; *1 td* premier testicule droit; *2 td* deuxième testicule droit; *cg* canal déférent gauche se continuant en avant de l'épididyme; *eg* épididyme gauche; *pg* pénis gauche; *1 tg* premier testicule gauche. Gross. 2 fois. Vue dorsale.

La moitié gauche de l'appareil mâle, normalement placée, est constituée, comme à l'ordinaire, de neuf testicules, réunis par le canal déférent. Celui-ci *(cg)* se prolonge en avant, au delà de l'épididyme gauche, d'une longueur égale à celle d'un segment interne, et, s'atténuant petit à petit, se termine en cul-de-sac au niveau de

la prostate droite. Ce canal déférent envoie un canalicule à l'épididyme gauche. Ce dernier *(eg)* est plus grand et plus allongé que dans la règle. Le pénis gauche *(pg)* est moins long et moins épais que normalement : sa portion prostatique est peu développée : il sort, comme le pénis unique des Sangsues normales, entre le 30me et le 31me anneau (segment externe).

La moitié droite est formée également de 9 testicules, réunis par le canal déférent qui aboutit à un épididyme normal *(ed)*, et du second pénis *(pd)* qui est conformé normalement. Comme nous le disions plus haut, cette moitié du système mâle est reportée en bloc, d'arrière en avant, d'un longueur égale à celle d'un segment interne. Les deux moitiés de l'appareil génital mâle ne se font donc pas symétrie ; de sorte que le premier testicule droit *(1 td)* n'est pas dans le même segment que le premier testicule gauche, mais dans le segment précédent, celui qui contient les organes génitaux femelles. Le deuxième testicule droit *(2 td)* fait vis-à-vis au premier testicule gauche *(1 tg)*. Le pénis *(pd)* est situé dans le segment interne précédant celui qui contient le pénis gauche *(pg)*, et débouche entre le 25me et le 26me anneau.

En résumé, l'appareil génital mâle est composé de deux moitiés qui possèdent chacune un pénis et qui n'ont aucune relation l'une avec l'autre. La moitié droite est conformée normalement, mais reportée en avant de la longueur d'un segment ; la moitié gauche occupe la situation normale, mais présente les particularités signalées plus haut. Les organes génitaux femelles sont normaux et la vulve s'ouvre, comme chez les Sangsues normales, entre le 35me et le 36me anneau ; les ovaires sont cependant un peu refoulés vers la gauche par le premier testicule droit.